УДК 619:611.721:636.7

Анарбек уулу Советбек
аспирант
Кыргызский национальный аграрный университет им. К.И. Скрябина
г. Бишкек, ул. Медерова, 68
эл. почта: sovet_1989kg@mail.ru

Кыргыз тайганынын баш бөлүгүндөгү веналарынын координаттык-топографиялык визирографиясы

Аннотация: Тайгандын баш бөлүгүндөгү веналарынын топографиялык анатомиясын изилдөө ал аймакта кездешкен оорулардын мыйзам ченемдүүлүгүн аныктап, алдын алуу жана дарылоо иштеринде оң натыйжасын берээри анык.

Ачкыч сөздөр: тайган, вена, кан тамыр, визирография.

Анарбек уулу Советбек

Координатно-топографическая визирография основных вен области головы кыргызского тайгана

Аннотация: изучение топографическую анатомию основных вен в области головы дает возможность определить болезни и своевременно применять лечебные процессы.

Ключевые слова: борзые, вены, артерия, визирография.

Anarbek uulu Sovetbek

Coordinate-topographic visography of the main veins of the head region of the Kyrgyz Taigan

Abstract: The study of topographic anatomy of the head area helps to understand the laws of manifestation of disease, measures of prevention and treatment.

Key words: Taigan, Vienna, Artery, Vizirografiya.

Киришүү.

Организмдин жакшы өнүгүүсү үчүн кандын кан тамырларда жүгүрүүсүнүн туруктуулугу, метабализмдин тең салмактуулугу жана уулу заттардын өз убагында бөлүнүп чыгып турушу чоң мааниге ээ [3].

Тайгандын баш бөлүгүндөгү веналардын топографиялык анатомиясын изилдөө ал аймакта кездешкен оорулардын мыйзам ченемдүүлүгүн аныктап, алдын алуу жана дарылоо иштеринде мыкты көрсөткүч болуп берет.

Сүт эмүүчүлөрдө жүрөк-кан тамыр системасы организмдин бардык бөлүгүн курамында кычкылтек жана башка азык заттары бар кан менен мүмкүн болушунча мыкты камсыздап, жана андан бөлүнгөн көмүр кычкыл газын сырткы чөйрөгө чыгарууга негизделген. Белгиленген аймакка кандын жеткирилиши, ошондой эле кайрадан жүрөккө кайтарылышы жаныбардын түрүнө жана тибине, ошондой эле анатомиялык жана физиологиялык өзгөчөлүктөрүнө жараша ар түрдүү болот [1;4;6].

Материалдар жана изилдөө ыкмасы

Изилдөө А.А. Алдашев атындагы ВМжБ факультетинде жүргүзүлүп, кыргыз тайганынын баш бөлүгүнүн топографиялык анатомиясын А.Ф. Ханжиндин (1958),

координаттык мерометрикалык визирография ыкмасы [2;5] менен изилдеп, анда жайгашкан башка органдар менен бирге анын веналарынын топографиясын да аныктоого мүмкүн.

Изилдөөнүн жыйынтыгы

Кыргыз тайганынын **Сырткы моюнтуруk венасы – *v. jugularis externa*** (1), (-44)-(-57)-параллелдердин аралыгында дорсалдык багытка (-91)-горизонталга чейин барып, андан тил-бет венасын – *v. linguofacialis,* бөлгөндөн кийин, (-50)-(-58)-параллелдерди бойлоп (51)-горизонталга чейин барат жана бул аймактан ал үстүңкү жаак венасына – *v. maxillaris*,өтөт. Баштын тышкы веналарына бет венасы – *v. facialis,* жана үстүңкү жаак венасынан бөлүнгөн чыкыйдын тышкы венасы – *v. temporalis superficialis,* өзүнүн бутактары менен бирге кирет.

Тил-бет венасы – *v. linguofacialis* (2)**,** тышкы моюнтурук венасынан (-44)-параллелде (-91)-горизонталдын деңгээлинен бөлүнөт. Андан (-30)-параллелде (-80)-горизонталдан тилдин тамырына жана кокого баруучу тил венасы – *v. lingualis,* бөлүнүп, андан ары дорсо-ростралдык багытта беттин аймагына баруучу – бет венасы – *v. facialis,* уланат.

Бет венасында – *v. facialis* (4), дого сымал өткөн кандын агымы үстүңкү жана астыңкы эриндердин ростралдык бөлүгүн, мурунду, ууртун каудалдык аймагын, көздү жана маңдайды өзүнүн карамагына алат. Эриндерге астыңкы жана үстүңкү эрин веналары – *v. labialis inferior* (8) *et v. labialis superior* (9), барат. Астыңкы эрин венасы бет венасынан 4-параллель менен (-66)- горизонталдын кесилишинен, ал эми үстүңкү эрин венасы 32-параллелде (-40)-горизонталдын деңгээлинен бөлүнөт. Жогорудагы 2 вененын ортосунан каудалдык багытты көздөй 13-параллель менен (-40)-горизонталдын тушунан беттин тереңдеги венасы – *v. profunda faciei* (7), бөлүнөт. Ал ээрчек-таңдай чуңкурунан шынаа-таңдай венасы – *v. sphenopalatina,* менен анастомозду пайда кылат. Бет венасынын мурундун керегелерине баруучу ростралдык бутактары – мурундун латералдык венасы – *v. lateralis nasi* (12), 46-параллель менен 36-горизонталдын деңгээлинен , жана мурундун дорсалдык венасы – *v. dorsalis nasi,* 50-параллель менен 50-горизонталдын деңгээлинен бөлүнөт. Бет венасы көздүн аймагына чукул 45-параллель 44-горизонталдын тушунан көз бурчунун венасын – *v. angularis oculi* (14), бөлөт. Көз бурчунун венасы үстүңкү ирмөөчтүн ортоңку бөлүгүн кан менен камсыздап, андан соң көздүн сырткы дорсалдык венасы – *v. ophtalmica externa dorsalis* (15), менен биригет.

Сырткы моюнтурук венасы үстүңкү жаак венасына өткөндөн кийин дароо эле (-48)-(-51)- горизонталдарынын деңгээлинен кулактын каудалдык венасын – *v. auricularis caudalis* (20), бөлөт. Ал кулак калканынын вентралдык жагы менен каудалдык багытка барып, (-66)-параллелден кулактын латералдык венасын – *v. auricularis lateralis* (21), (-85)-параллель менен (-36)-горизонталдын тушунан –кулактын аралык же медиалдык венасын – *v. auricularis intermedia s. мedialis* (25), бөлөт. Иттерде бул кулак веналары кулак калканында анастомоздорду пайда кылып, андагы кандарды артка кайтарууга өбөлгө түзүшөт.

Чыкый, каракуш аймактарына, андан тышкары кулактын сырткы бөлүгүнө **чыкыйдын тышкы венасы – *v. temporalis superficialis*** (22), барат. Ал (-40)-горизонталдан жогору карай чыкыт догосунун каудалдык жагы менен сырткы угуу өткөөлүнүн ортосу аркылуу чыкый булчуңуна баруучу вена (-44)-параллель менен (-36)-горизонталдын деңгээлинен чоң чайнаткыч булчуңуна (26), чыкыт догосунун латералдык бетинде (-46)-параллель менен (-14)-горизонталдын тушунан беттин каптал венасы – *v. transversa fasciei* (10), ал эми (-50)-параллель менен (-14)-горизонталдын тушунан каудалдык багытка кулактын ростралдык венасын – *v. auricularis rostralis* (24), бөлөт. (-50)-параллель жана 8-горизонталдын деңгээлинен чыкый булчуңуна бутагын бөлүп, андан соң дорсо-ростралдык багытта көздүн веналарына кошулат.

Тереңдеги веналар

Астыңкы жаактын бурчунун деңгээлинен **тил венасы – *v. lingualis*** (6), каршы тарабындагы вена менен тил алдындагы дого – *arcus hyoideus,* аркылуу биригет. Андан ары

тил венасы (-8)-параллелде (-83)-горизонталды бойлото ооз көңдөйүнүн түбүнө баруучу тил алдындагы венаны – *v. sublingualis* (17), бөлүп, өзү тилдин астына баруучу, көлөмдүү тилдин вентралдык тышкы венасы – *v. lingualis ventralis,* андан сырткары тилдин тереңдеги венасы – *v. profunda linguae,* деп бөлүнүп, толкундуу түрдө алдыңкы жаактын медиалдык жагы менен ростралдык багытка уланып, акыркысынан тилдин булчуңдарына дорсалдык бутактары – *rami dorsales,* бөлүнөт.

Бул тамырлардын ростралдык жагында тилдин тамырынын тушунда оң жана сол жак тил астындагы веналарды бириктирген анастомоз – тереңдеги тил алдындагы дого – *arcus hyoideus profundus,* орун алган.

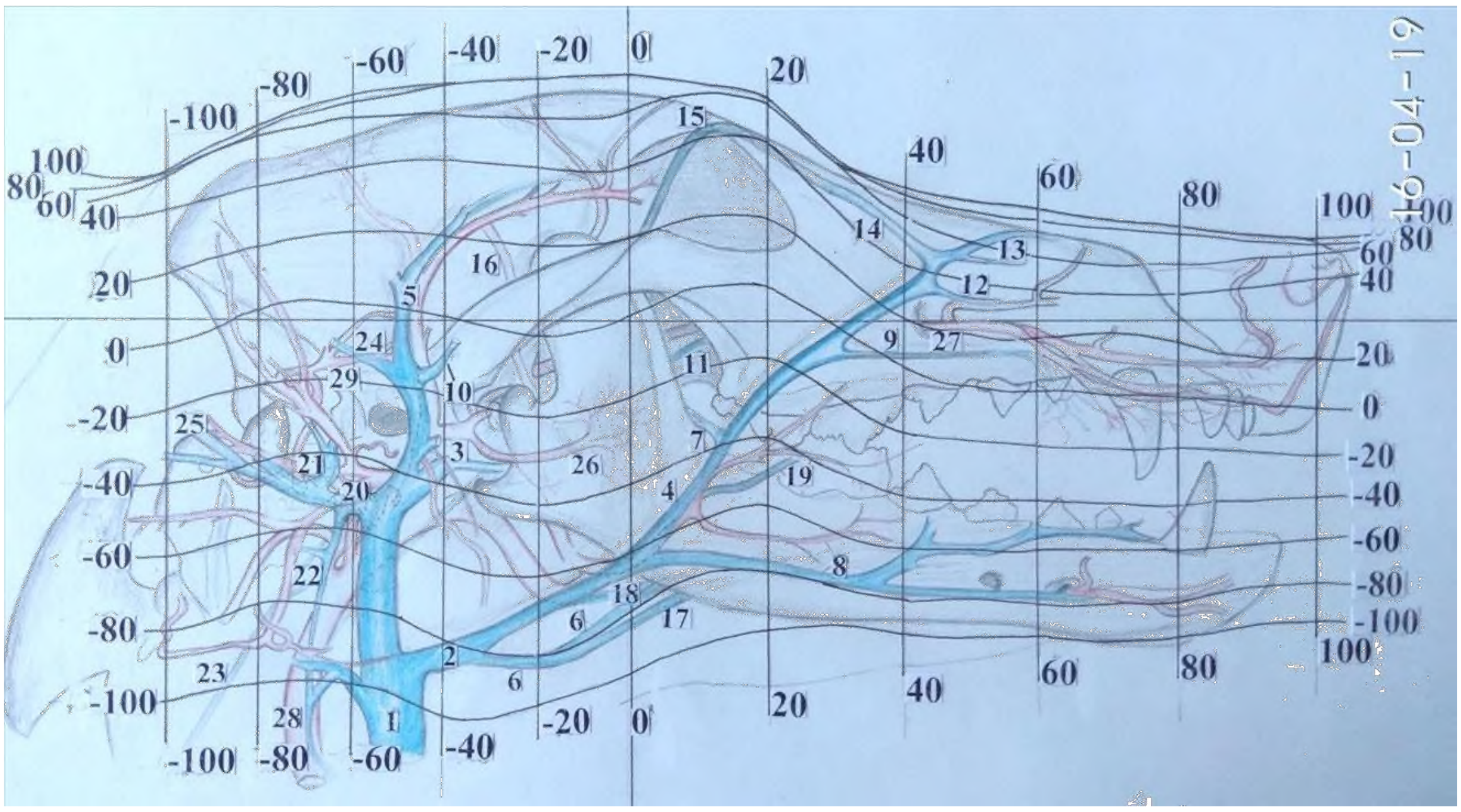

1-v. jugularis externa, 2-v. linguofacialis, 3-v. maxillaris, 4-v. facialis, 5-v. temporalis superficialis, 6-v. lingualis, 7-v. profunda faciei, 8-v. labialis inferior, 9-v. labialis superior, 10-v. a. transversa faciei, 11-v. sphenopalatine, 12-v. lateralis nasi, 13-v. dorsalis nasi, 14-v. angularis oculi, 15-v. ophtalmica externa dorsalis,16-a. profunda temporalis, 17-v. sublingualis, 18-v. submentalis, 19-a., v. angularis oris, 20-v.auricularis caudalis, 21-v. auricularis lateralis, 22-ramus muscularis, 23-v. jugularis internus, 24-v.auricularis rostralis 25-v. auricularis intermedia, 26-ramus masseteric us, 27-a. infraorbitalis, 28-a. carrotis communis, 29-ramus occipitalis.

Үстүңкү жаак венасы – *v. maxillaris* (3), кулак калканынын вентралдык жагынан чыкыйдын тышкы венасы бөлүнгөндөн кийин, алдыңкы жаак бутагынын медиалдык жагына өтүп, чыкый-жаак муунуна жана ээрчек булчуңдарына бутактарын бөлүп, андан сырткары алдыңкы жаак түтүгүнө алдыңкы альвеолярдык венаны – *v. alveolaris inferior,* жана таңдай чиеленүүсүнө – *plexus palatinus,* таңдайдын төмөндөөчү венасын – *v. palatina descendens,* бөлөт. Анын негизги бутагы канат түтүгүнөн чыккандан кийин көз чанагында каудо-вентралдык жайгашкан көздүн чиеленүүсүнө – *plexus ophtalmicus,* чейин жетет. Көздүн чиеленүүсү өз кезегинде көздүн сырткы дорсалдык жана вентралдык веналарынын – *v. ophtalmica externa dorsalis et ventralis,* (беттин тереңдеги венасы аркылуу), жардамы менен бет венасынын тышкы тамырларына кошулат.

Беттин тереңдеги венасы – *v. profunda faciei* (7), мурун көңдөйүнүн былжыр челдеринин кызматы жакшыруусу үчүн чоң мааниге ээ болгон шынаа-таңдай венасын – *v. sphenopalatina,* бөлөт. Шынаа-таңдай чуңкуру аркылуу өтүүчү бул вена шынаа-таңдай тешиги аркылуу мурун көңдөйүнө кирет. Бул вена мурун каңылжарларынын былжыр челиндеги вена чиеленүүсүнөн, мурун көңдөйүнүн каптал керегелеринен, мурун

тосмосунан, якобсон органынан жана мурундун түбүнөн канды артка кайтаруучу негизги түтүк болуп эсептелет. Мурундун каптал керегесинин ички бетинде, болжол менен таңдай сөөгүнүн тушунда шынаа-таңдай венасынын байкаларлык деңгээлдеги кеңейүүсү орун алып, анын узундугу болжол менен 10 мм ге жетет.

Жыйынтык

Координаттык мерометрикалык визирография ыкмасы менен Кыргыз тайганынын баш бөлүгүндөгү веналарынын баш сөөгүнө болгон топографиялык анатомиясы аныкталды.

Колдонулган адабияттар:

1. Акаевский А.И., Юдичев Ю.Ф., Селезнев С.Б. Анатомия домашних животных. М.: Аквариум, 2005. С. 640

2. Анарбек уулу С. Кыргыз тайганынын башынын координаттык-масштабдык визирографиясынын сеткасы. Вестник КНАУ №1(30). Бишкек, 2014. С. 96-99.

3. Гусейнов Т.С., Гусейнова Т.С., Абакаров Т.А. Анатомия вен головы у человека. Вестник ДГМА №2(23), 2017. С. 78-84.

4. 69. Фольмерхаус Б., Фрейвен Й., Анатомия собаки и кошки. М.: Аквариум, 2003, 2014. – 580 с.

5. Ханжин А.Ф. Координатно – фигурная визирография в топографической анатомии / Труды Киргизского сельскохозяйственного института. Выпуск 10 –й , том 2 –й – серия зооветеринарная. Фрунзе, 1958. с. 91 – 94.

6. Robinson R. Genetics for Dog Breeders. London, 02 Aug 1999. 292 pages